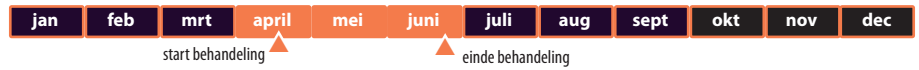

CACIPLIQ20[®] is het eerste medische hulpmiddel gebaseerd op ReGeneraTing Agents (RGTA[®]) technologie. CACIPLIQ20[®] herstelt het lichaamseigen genezingsproces door de extracellulaire matrix in het wondgebied te beschermen. CACIPLIQ20[®] is daardoor bij uitstek geschikt voor het genezingsproces van alle chronische wonden, bijvoorbeeld diabetische-, veneuze- of arteriële ulcera en decubituswonden. Klinische trials tonen aan dat binnen 4 weken het genezingsproces begint.

CaseStudie Karla Bos-Veuger

Wijkverpleegkundige wondzorg, ICARE

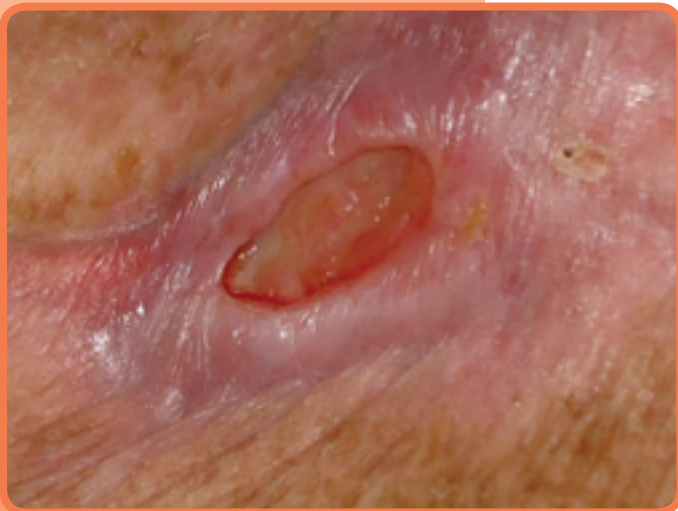

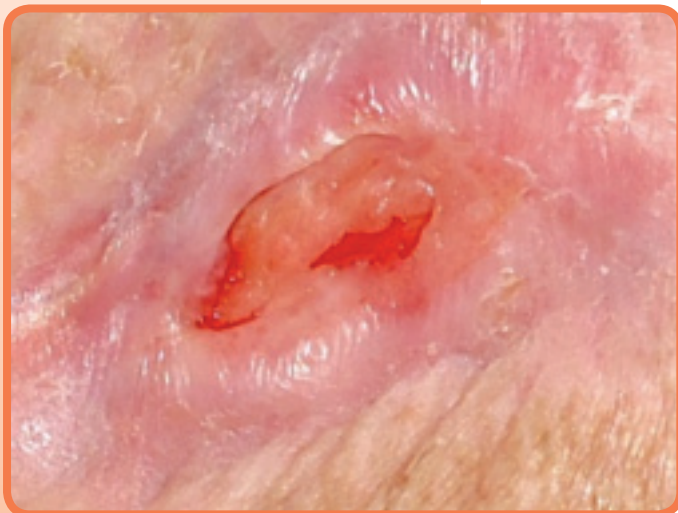
Uitgangssituatie

- Vrouw: Leeftijd 63 jaar
04-08-'10: Heeft een mama amputatie ondergaan. Tijdens intake door ICARE is de wond ontzettend gaan lekken. Hechtingen zijn verwijderd, met als gevolg een ondermijnende diepe wond (richting oksel). Wondbeleid 2x daags: spoelen + alginaat + absorberend verband
13-10-'10: Wond nog 4 cm diep richting oksel. Doorgang erg smal. Wondbeleid 1x daags spoelen. Verbinden met Mepilex.
26-10-'10: Wond richting oksel nog 1,5 cm diep. Wondbeleid onveranderd.
05-01-'11: Diepte is bijna verdwenen. Wond iets geurend. Wondbeleid veranderd naar Polymem + fixatie.
18-01-'11: Wondomgeving rustig, wondbodem weinig veranderd. Wondbeleid veranderd naar Aquacel met Mepilex (3x per week)
08-03-'11: Wondbodem vertoont nog weinig activiteit. Wondbeleid veranderd naar 3x per week Promgram Prisma

Start behandeling

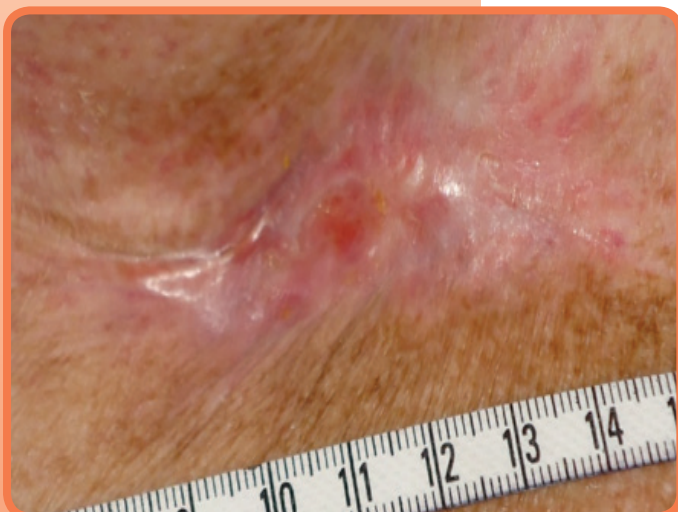- Start behandeling Caciqliq: 15-04-2011
Afmeting van de wond : 1,7 x 0,7 cm





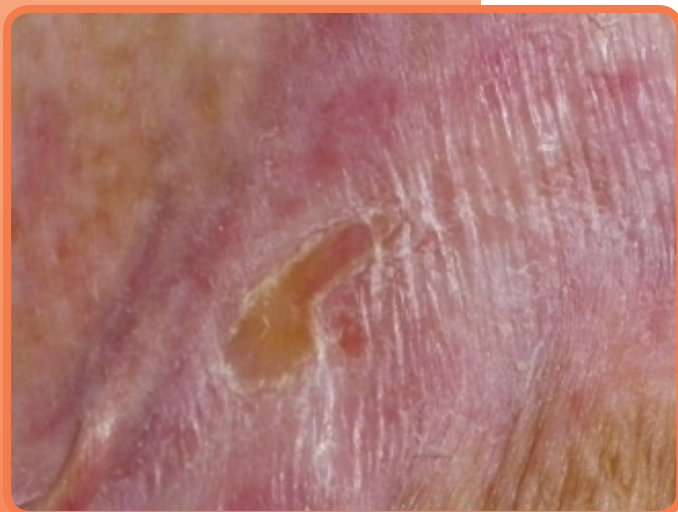Vierde week

Datum:	11-05-'11
Afmeting van de wond :	1,6 x 0,6 cm
Vordering:	Tussentijds een longontsteking gehad. Wondranden zachter, wondbodem rustig.



Zevende week

Datum:	01-06-'11
Afmeting van de wond :	0,3 x 0,6 cm
Vordering:	Wondbodem gelijk met huidniveau, wondranden niet meer duidelijk begrensd



Tiende week (eind controle)

Controle datum:	24-06-'11
Vordering:	Wond is gesloten, er zit een korstje op. Niet meer verbonden.